



HOSPITAL E MATERNIDADE
THEREZINHA DE JESUS

HOSPITAL E MATERNIDADE THEREZINHA DE JESUS – HMTJ

Prova de Seleção para Residência Médica 2020

CIRURGIA PLÁSTICA

Data: 02/02/2020 - Domingo
Local: Hospital e Maternidade Therezinha de Jesus - HMTJ
Endereço: Rua Dr. Dirceu de Andrade, 33 – São Mateus – Juiz de Fora/MG
Horário: 08:00 às 10:30 horas

REGULAMENTO

Leia atentamente as seguintes instruções:

- 1) Você receberá do fiscal o seguinte material:
 - a) Um cartão de respostas destinado à marcação da opção que julgar acertada em cada pergunta;
 - b) Um caderno com o enunciado das 50 (cinquenta) questões e respectivas opções, sem repetição ou falha.
- 2) Verifique se este material está em ordem. Ocorrendo dúvidas, notifique imediatamente ao fiscal.
- 3) Para cada uma das questões são apresentadas 4 (quatro) alternativas classificadas com as letras a),b),c),d); somente uma alternativa responde ao quesito proposto. Você só deve assinalar uma resposta; a marcação de mais de uma alternativa no cartão, anula a questão, mesmo que uma delas esteja correta.
- 4) As questões são identificadas pelo número que se situa junto ao seu enunciado.
- 5) Preencha **completamente o espaço** correspondente a letra escolhida, com caneta esferográfica com tinta **azul ou preta**.
- 6) Tenha muito cuidado com o cartão de respostas para não dobrá-lo, amassá-lo ou manchá-lo em nenhuma hipótese será fornecido um substituto. **NÃO É PERMITIDO O USO DE CORRETIVO, NEM RASURAS.**
- 7) Sob a carteira somente será permitido o documento de identificação, ficha de inscrição, caneta e borracha.
- 8) Ao terminar a prova, entregue ao fiscal o caderno de questões e o cartão de respostas assinado.
- 9) Boa prova.

ATENÇÃO

Condição de anulação da prova:
Espaços preenchidos à lápis ou caneta hidrocor.
É proibido portar quaisquer aparelhos eletrônicos, mesmo desligados, incluindo relógio, computadores de mão, calculadoras, telefones celulares, etc.
A comprovação do porte de qualquer equipamento eletrônico pelo candidato resultará em sua eliminação do processo seletivo.

1. Um paciente é portador de um adenocarcinoma gástrico tipo difuso localizado no cárdia estendendo-se pela pequena curvatura e corpo gástrico. A cirurgia mais apropriada para ele, considerando intenção curativa é:

- a) Gastrectomia total alargada com linfadenectomia D2 e reconstrução gastrojejunal em Y de Roux + esofagectomia subtotal.
- b) Gastrectomia total alargada com linfadenectomia D2 e reconstrução esofagojejunal em Y de Roux.
- c) Gastrectomia total alargada com linfadenectomia D1 e reconstrução esofagojejunal em Y de Roux.
- d) Gastrectomia parcial com linfadenectomia D3.

2. Um paciente de 93 anos, cardiopata diabético é portador de um adenocarcinoma gástrico tipo intestinal, bem diferenciado de 3 mm, localizado na grande curvatura, distando 12 cm do esôfago. A ecoendoscopia mostra invasão apenas da mucosa. Podemos afirmar:

- a) Apesar de poder ser considerado uma neoplasia precoce, o risco de metástases linfonodais é alto. O tratamento deve, desta forma, incluir um bom preparo pré-operatório (cardiologia, pneumologia, controle glicêmico) e uma gastrectomia com linfadenectomia.
- b) Mesmo levando-se em conta o baixo de risco de metástases linfonodais, o benefício de uma gastrectomia total alargada com linfadenectomia D2 é inquestionável.
- c) Levando-se em conta o baixo risco de metástases linfonodais, a presença de tumor precoce bem diferenciado e os riscos inerentes às co-morbidades do doente, a realização de uma ressecção endoscópica do tumor (mucosectomia) por pessoal especializado pode ser considerada um tratamento ideal.
- d) Qualquer tipo de procedimento, endoscópico ou cirúrgico, está proscrito neste doente, considerando que não há chance de cura.

3. A respeito da resposta neuro-endócrino-metabólica-citocínica ao trauma podemos afirmar:

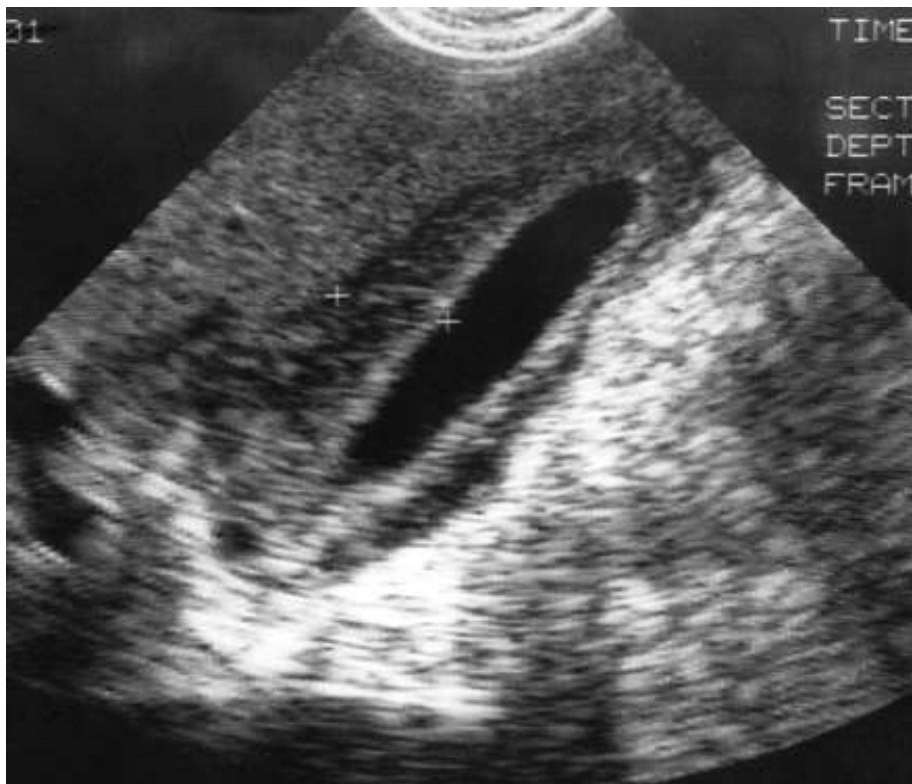- a) Sequência de alterações complexas e não integradas, que tem por objetivo único a cicatrização de feridas.
- b) Sinergismo dinâmico entre múltiplos eixos.
- c) Na maioria dos casos é incoordenada e não autolimitada, promovendo retardo da restauração do estado orgânico normal.

d) Reação desproporcionada leva a anabolismo com seus efeitos deletérios.

4. Qual dos tipos de reconstrução após cirurgia gástrica apresenta maior frequência de gastrite alcalina:

- a) Billroth I
- b) Billroth II
- c) Y de Roux
- d) 19 de Tanner

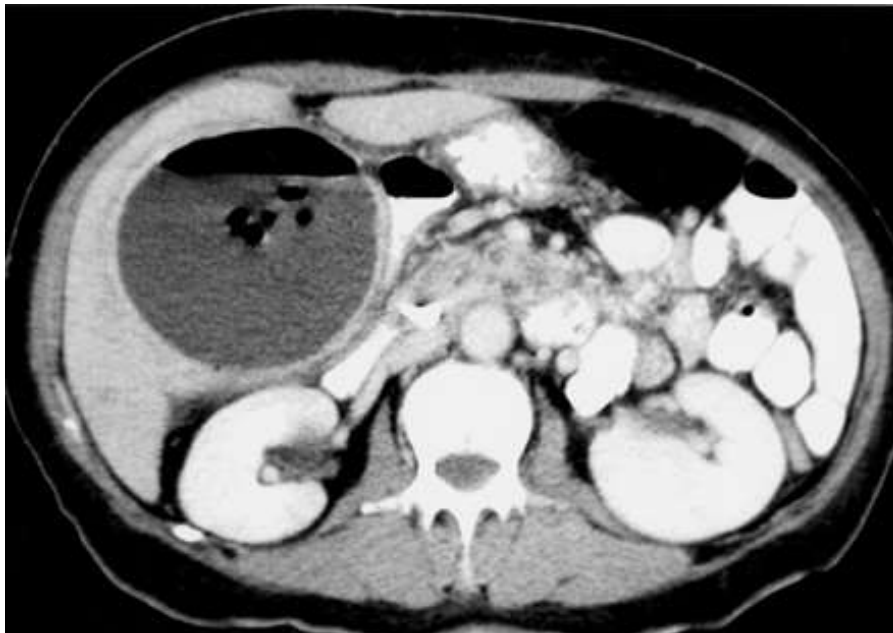
5. Paciente sexo masculino, 76 anos, dá entrada no setor de emergência do hospital com quadro de abdominal intensa em hipocôndrio direito. O exame físico mostra dor a palpação superficial e profunda em hipocôndrio direito com sinal de Murphy positivo. Exame laboratorial não mostra leucocitose ou desvio a esquerda, radiografia de tórax não há evidência de pneumonia. Ultrassonografia abdominal mostra espessura da parede vesicular de 0,8 cm conforme figura abaixo:



A respeito do caso marque a resposta correta:

- a) Tendo em vista a idade do doente, a melhor conduta consiste em antibioticoterapia apenas.

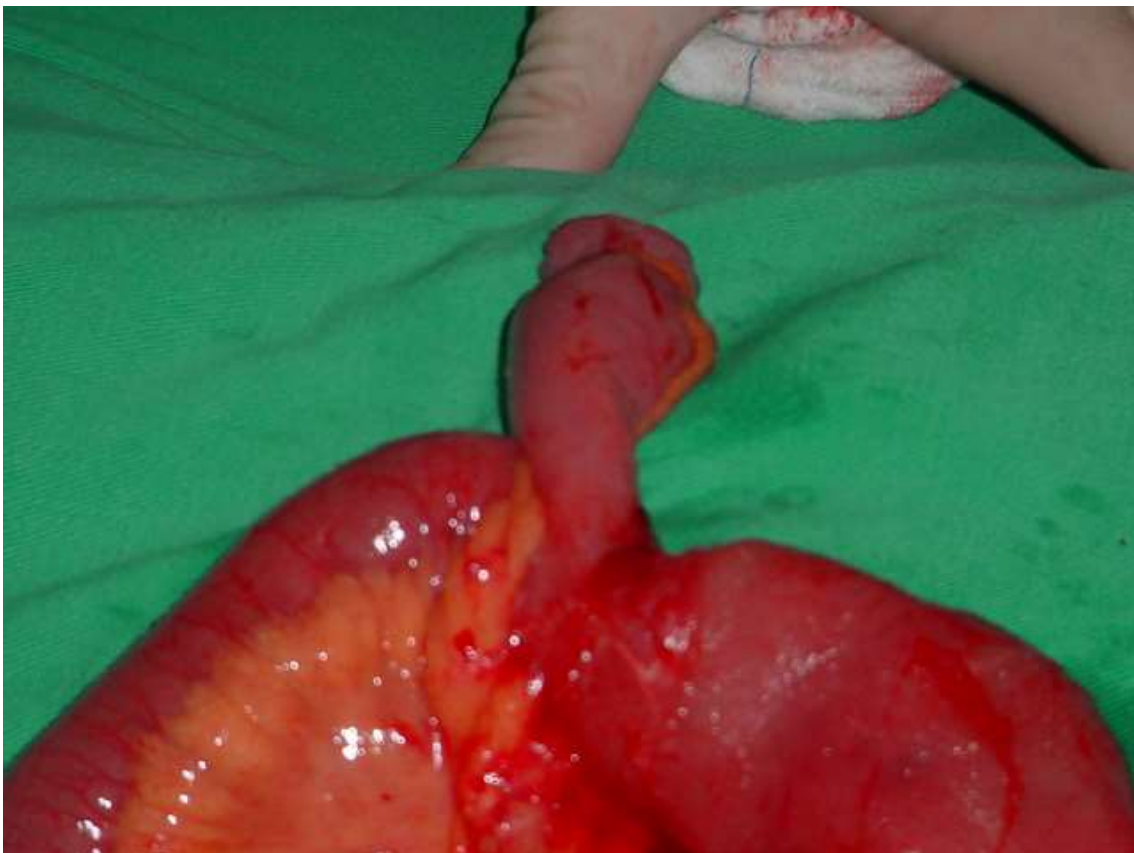- b) Como não há leucocitose, não há necessidade de cirurgia de urgência.
- c) A melhor opção terapêutica inclui preparo pré-operatório curto com risco cirúrgico e colecistectomia assim que for possível.
- d) A colecistostomia percutânea é melhor que a colecistectomia laparoscópica nos doentes que podem ser submetidos a qualquer um dos procedimentos.
- 6. Paciente de 24 anos, sexo masculino, é encaminhado a unidade de pronto atendimento com dor em fossa ilíaca direita, Blumberg +, contratura e defesa a palpação em quadrante inferior direito. Não há febre. O paciente ainda afirma que durante a ida para o hospital, cada vez que o carro passava por redutor de velocidade ou buraco na pista, ocorria dor aguda em fossa ilíaca direita. A respeito do caso marque a alternativa correta:**
- a) Há necessidade de exame de imagem antes de indicar apendicectomia.
- b) Há necessidade de hemograma para avaliar presença de leucocitose que é marcador preciso de apendicectomia.
- c) Pode-se indicar cirurgia apendicectomia sem a necessidade de quaisquer outros exames.
- d) O quadro de dor no trajeto ao hospital é informação irrelevante.
- 7. Paciente com colecistite tem tomografia computadorizada mostrando gás em vesícula biliar. Observe a figura:**



A respeito do caso marque a opção correta:

- a) A presença de interface gás-bile, ou presença de ar em parede vesicular sugere que a bactéria relacionada seja do gênero clostridium.
- b) Não se faz necessária cirurgia em caráter de urgência.
- c) Pela gravidade do quadro, não está indicada colecistectomia laparoscópica.
- d) Antibioticoterapia ideal consiste em quinolona associada a cefepime, não se faz necessária cobertura para anaeróbios.

8. Paciente com 20 anos, sexo feminino, apresenta quadro recorrente de dor abdominal em cólica associada a distensão abdominal nos últimos dois anos. Interna para realização de cirurgia ginecológica (ressecção de cisto de ovário). Durante a laparotomia a estrutura abaixo é encontrada no íleo terminal (45 cm do ceco):

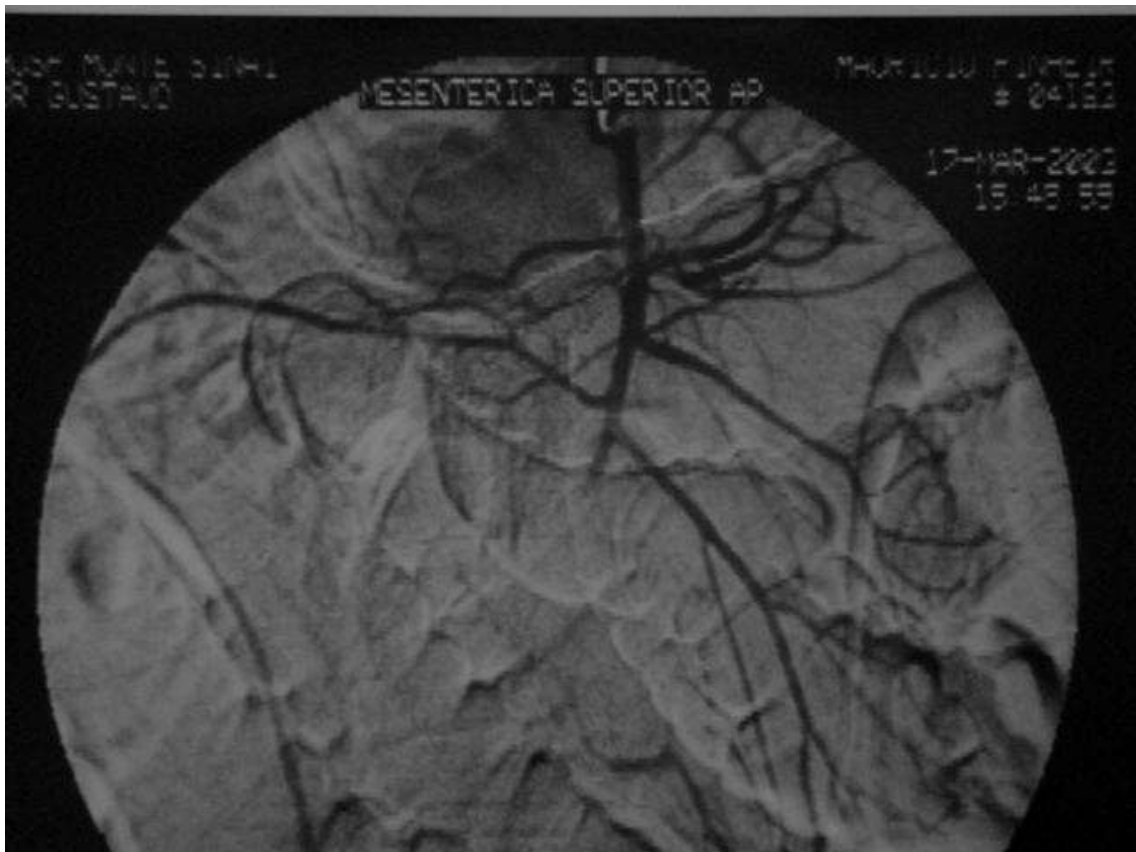


Qual a melhor conduta:

- a) Ressecção apenas da lesão, sem ressecção do intestino ao qual está implantado.

- b) Ressecção da lesão conjuntamente com o segmento de intestino ao qual está implantado.
- c) Ressecção da lesão conjuntamente com o segmento de intestino ao qual está implantado, mantendo 10 cm de margem proximal e distal.
- d) Não há indicação para ressecção da lesão.

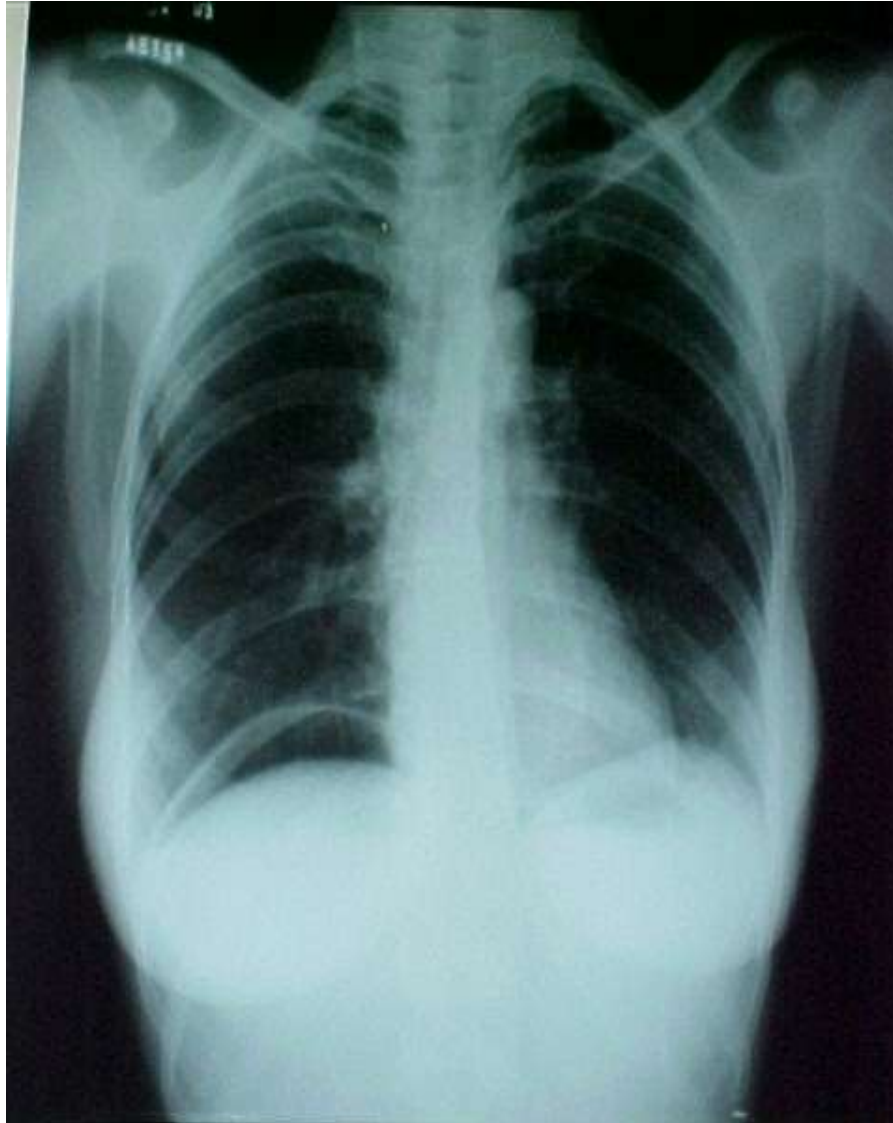9. Paciente de 69 anos é internado com quadro de dor abdominal. Apresenta diversas comorbidades associadas: coronariopatia, trombose parcial de artéria carótida direita, insuficiência arterial periférica, hipertensão arterial. O médico assistente solicitou uma arteriografia cuja imagem encontra-se abaixo. A respeito deste quadro e da doença em questão marque a opção correta:



- a) O exame descarta isquemia intestinal por obstrução de vasos mesentéricos, não é capaz de identificar uma área possível de estar isquemiada.
- b) Caso haja obstrução, o tratamento endovascular não está indicado em decorrência das doenças associadas que o paciente apresenta.

- c) Se houver irritação peritoneal, o tratamento cirúrgico está indicado.
- d) O exame não é compatível com a sintomatologia do doente, nem com seus antecedentes.

10. Observe a imagem e marque a opção correta:



- a) A representação clínica da imagem é o sinal de Joubert.
- b) Há sempre indicação de laparotomia ou laparoscopia diagnóstica.
- c) No caso de indicação de laparotomia, deve-se prescrever carbapenênicos.
- d) Está indicado o uso de antifúngico: anfotericina

11. Paciente é trazido pelo SAMU após acidente de bicicleta há 60 minutos. Encontra-se hipotenso (PAM=60), taquicárdico (FC=120), taquipneico (FR=33), nível de consciência rebaixado, palidez cutânea, mesmo após infusão de 4 litros de cristaloides. Há equimoses e escoriações em face anterior de abdome. O médico do setor de emergência realiza um FAST (ultrassonografia no trauma) e visibiliza moderada quantidade de líquido livre em cavidade abdominal. A conduta apropriada é:

- a) Ácido tranexâmico e laparotomia exploradora.
- b) Laparotomia exploradora apenas (já se passaram mais de 30 minutos do acidente).
- c) O FAST indica apenas a necessidade do lavado peritoneal que é mais específico.
- d) Sem a TC de abdome o melhor tratamento ficará indisponível.

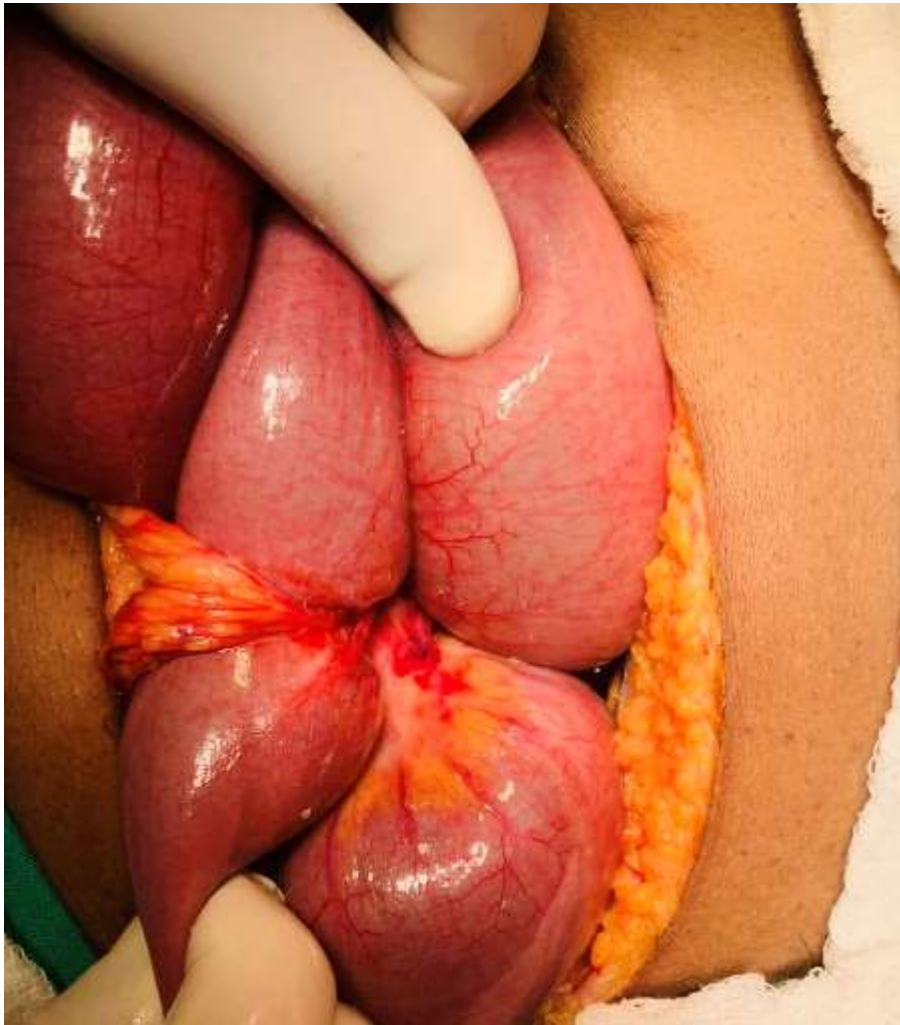
12. Paciente vítima de acidente automobilístico apresenta equimoses em períneo, sangue em meato uretral. O abdome está distendido e o globo vesical está aumentado. O paciente queixa-se de vontade de urinar e o médico do setor de emergência orienta a enfermeira ao cateterismo vesical. Apesar da experiência da enfermeira ela não consegue introduzir o cateter até a bexiga. A respeito do caso podemos afirmar:

- a) Conduta adequada, a tentativa de cateterismo vesical não interfere na provável lesão uretral ou vesical; agora realizar urografia excretora.
- b) Conduta adequada, o risco da introdução de contraste é igual ao da inserção de cateter vesical tipo Nelaton ou Folley; agora realizar urotomografia.
- c) Conduta inadequada, deveria ter sido realizada urotomografia antes do cateterismo vesical.
- d) Conduta inadequada, deveria ter sido realizada uretrocistografia retrograda antes do cateterismo vesical.

13. Paciente em pós-operatório recente (PO 1) de aneurisma de aorta (laparotomia mediana xifopubiana) evolui com insuficiência respiratória, distensão abdominal importante, hipotensão arterial, taquicardia, anúria. A pressão abdominal é de apenas 35 mmHg. As condutas apropriadas são:

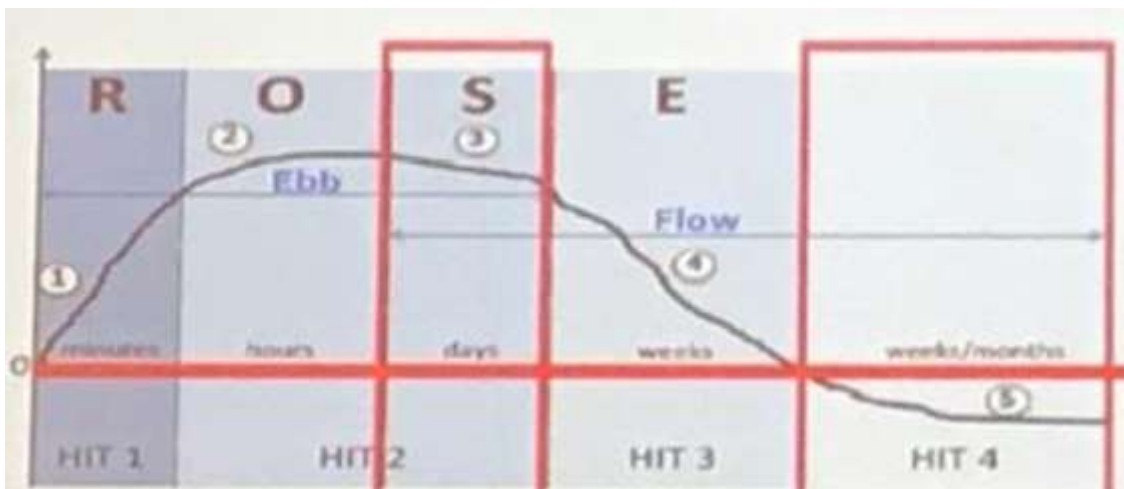
- a) Intubação orotraqueal, ventilação mecânica, uso de cristaloides e vasopressor se necessário, cateter nasogástrico.
- b) Intubação orotraqueal, ventilação mecânica, uso de cristaloides e vasopressor se necessário; cateter nasogástrico, sonda retal para descompressão.
- c) Intubação orotraqueal, ventilação mecânica, uso de cristaloides e vasopressor se necessário; cateter nasogástrico, sonda retal para descompressão, hemodiálise.
- d) Intubação orotraqueal, ventilação mecânica, uso de cristaloides e vasopressor se necessário; cateter nasogástrico, laparotomia com descompressão abdominal.

14. Paciente com distensão abdominal importante, sem sinais de irritação peritoneal, com parada de eliminação de flatos e fezes, mas sem vômitos, é submetida a laparotomia exploradora após 3 dias de tratamento conservador para abdome obstrutivo. A imagem abaixo é o diagnóstico intra-operatório da doença que é:



- a) Aderência.
- b) Invaginação intestinal.
- c) Neoplasia de colon.
- d) Volvo de sigmoide.

15. De acordo com o acrônimo R.O.S.E. abaixo, a fase em que a administração de cristalóides parece ter impacto na evolução clínica dos doentes é:



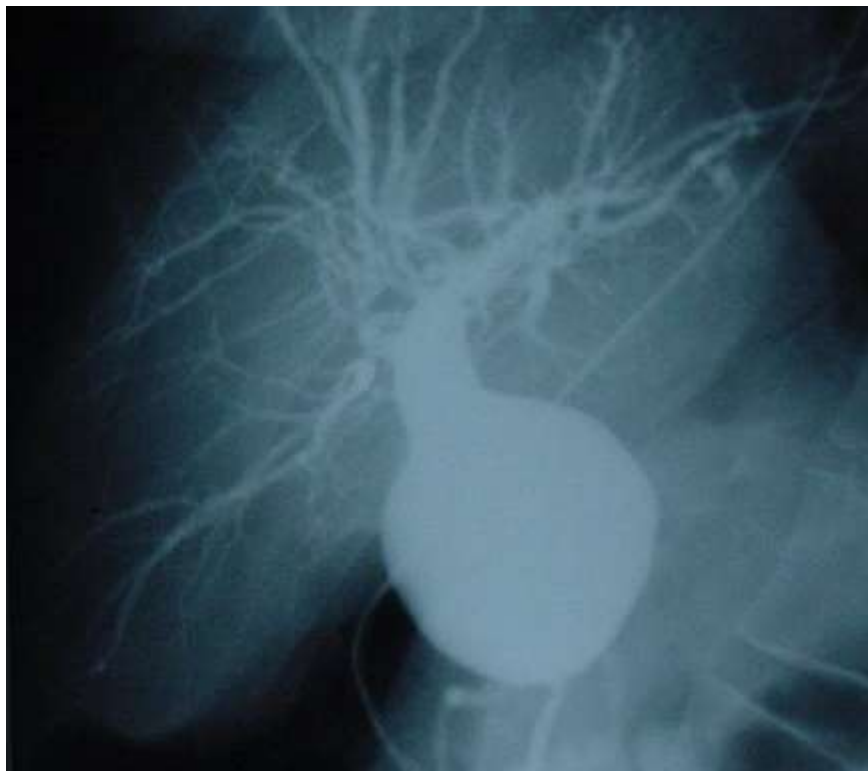- a) Ressuscitação (R)
- b) Otimização (O)
- c) Estabilização (S)
- d) Evacuação (E)

16. Um paciente de 50 anos com cirrose hepática por hepatite C, Child B, com varizes esofágicas de médio calibre, apresenta à ultra-sonografia abdominal um hepatocarcinoma de 3,5 cm de diâmetro em segmento 5 hepático. A melhor conduta terapêutica é:

- a) Transplante hepático.
- b) Ressecção hepática regrada: hepatectomia direita.
- c) Ressecção hepática não regrada: nodulectomia.
- d) Quimioembolização.

17. São fatores de risco para colangiocarcinoma, EXCETO:

- a) Litíase intra-hepática.
- b) Cistos de colédoco.
- c) Hemocromatose.
- d) Colangite esclerosante.

18. A respeito da imagem abaixo diagnosticada pela colangiografia endoscópica pode-se afirmar:

- a) Corresponde a colangiocarcinoma.
- b) O tratamento ideal consiste em anastomose bileodigestiva na área dilatada.
- c) A ressecção completa da lesão não está indicada pelo risco de sangramento.
- d) A ressecção completa da lesão está indicada em decorrência do risco de degeneração maligna.

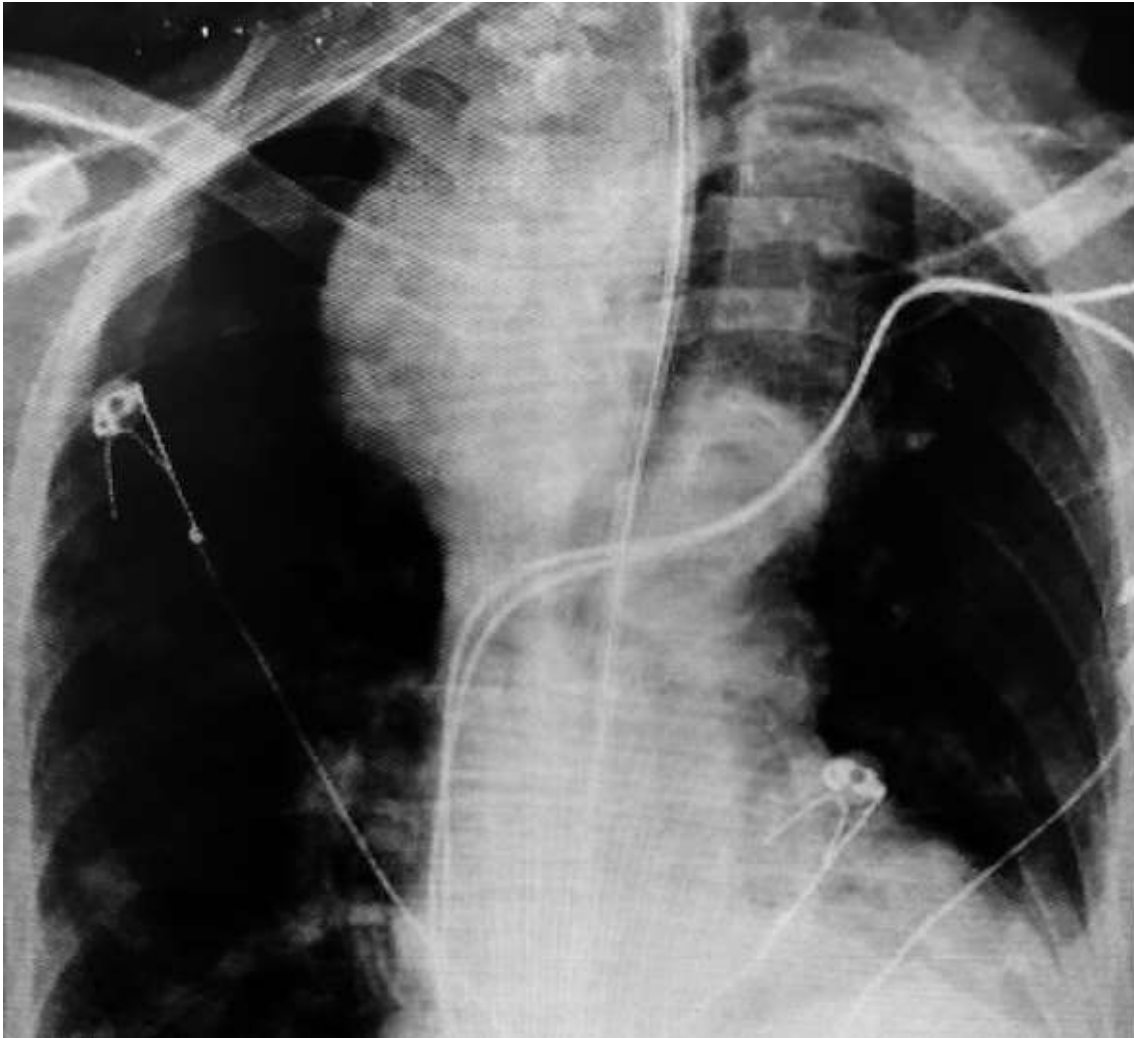19. Paciente internada com história de etilismo e desnutrição grave (IMC=16), encontra-se em pós-operatório tardio de cirurgia bariátrica tipo Capella (4 anos). Apresenta vômitos recorrentes, alopecia, fadiga e glossite. Após introdução de dieta enteral hipercalórica e hiperprotéica evolui com taquicardia, ritmo de galope, turgência jugular, edema de membros inferiores, dispneia aos pequenos esforços, tremor de extremidades, alteração de propriocepção com dificuldade de marcha, oftalmoplegia e nistagmo. O diagnóstico provável é:

- a) Deficiência de selênio.
- b) Deficiência de vitamina B1.
- c) Deficiência de ácido fólico.
- d) Deficiência de cromo.

20. A causa mais comum de óbito em pós-operatório de aneurisma de aorta abdominal é:

- a) Insuficiência coronariana.
- b) Insuficiência renal.
- c) Sangramento.
- d) Insuficiência respiratória.

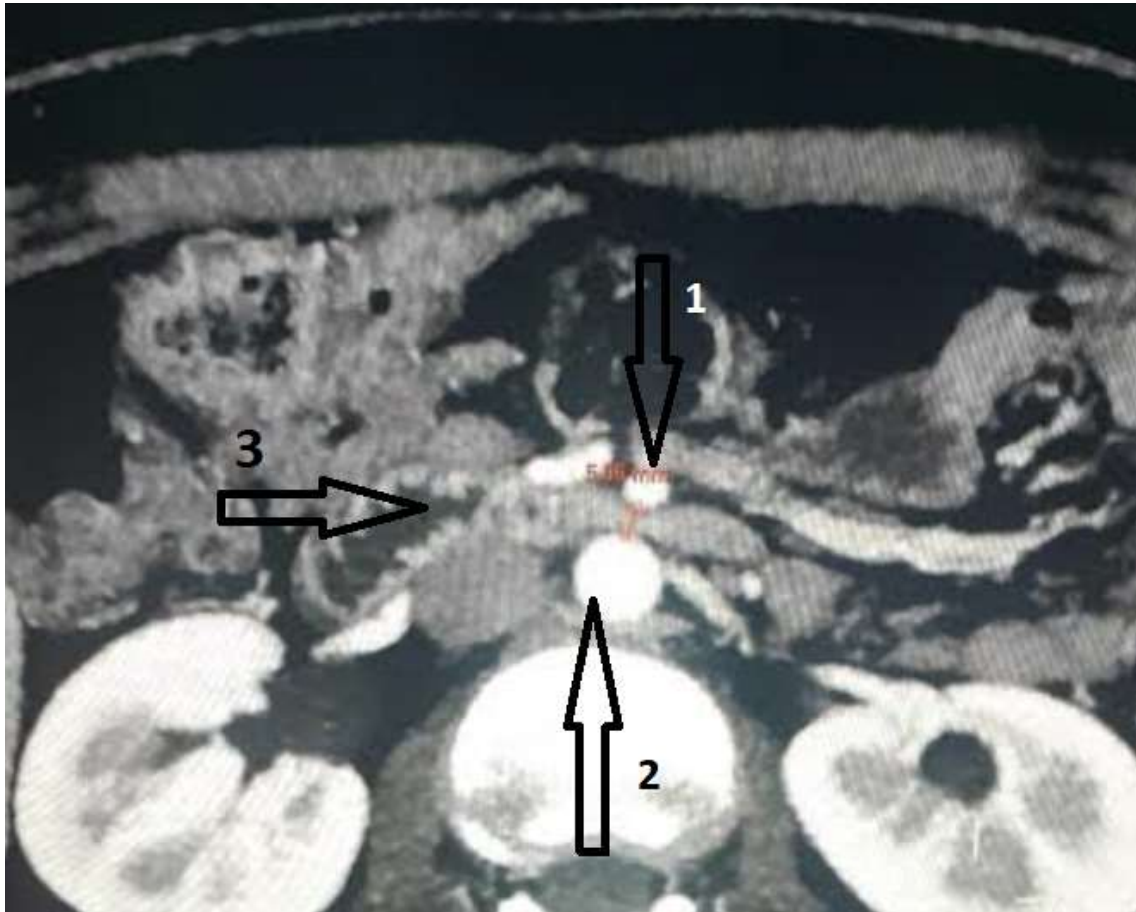
21. Paciente apresenta aumento de volume cervical, com certa dificuldade respiratória e a radiografia de tórax a seguir:



Qual diagnóstico provável e tratamento apropriado:

- a) Bócio tireoidiano mergulhante – tireoidectomia.
- b) Timoma – quimioterapia + radioterapia.
- c) Teratoma – imunoterapia.
- d) Linfoma – ressecção completa da lesão com laringectomia.

22. Paciente do sexo feminino apresenta vômitos recorrentes, notadamente pós-prandiais e perda de peso. A tomografia de abdome mostra um ângulo muito agudo da pinça aórtico-mesentérica conforme a figura da tomografia.



As estruturas enumeradas são:

- a) 1= veia mesentérica / 2= aorta / 3= colon transverso
- b) 1= artéria mesentérica / 2= aorta / 3= duodeno
- c) 1= veia mesentérica / 2= Veia cava / 3= duodeno
- d) 1= artéria mesentérica / 2= aorta / 3= artéria renal

23. A doença relacionada a esta alteração anatômica que pode ser responsável pelos sinais e sintomas da paciente é:

- a) Doença de Zenker.
- b) Doença de Killian
- c) Doença de Wilkes
- d) Doença de Petit

24. Paciente 73 anos é diagnosticado com neoplasia de estômago avançada. Não apresenta perda de peso e há antecedente apenas de hipertensão arterial controlada. Os exames pré-operatórios incluíram laboratório, risco cardiológico, radiografia de tórax, tomografia abdominal para estadiamento. A respeito da indicação de nutrição perioperatória podemos afirmar:

- a) Está indicada nutrição enteral no pré-operatório pois a cirurgia é de grande porte.
- b) Está indicada nutrição parenteral por 10 dias no pré-operatório, pois a cirurgia é de grande porte.
- c) Não está indicada no pré-operatório.
- d) Está indicada nutrição parenteral por 10 dias no pós-operatório, pois há risco de fistula com a nutrição enteral.

25. Paciente sexo feminino 50 anos apresenta lesão sólida tireoidiana 1,2 cm, duro, não aderido a plano profundo. Ultrassonografia cervical mostra lesão hipoecóica, com calcificações e margens irregulares. A dosagem de TSH mostrou-se alta e cintilografia de tireoide mostrou uma lesão hipercaptante. A punção com agulha fina (PAAF) mostrou uma lesão tipo B II (classificação de Bethesda). A melhor conduta é:

- a) Seguimento com realização de ultrassonografia seriada.
- b) Tireoidectomia total.
- c) Tratamento com iodo radioativo.
- d) Lobectomia.

26. Paciente do sexo masculino com 55 anos apresenta radiografia de tórax com nódulo único em hemitórax esquerdo. A tomografia computadorizada mostra lesão única de 6 cm de diâmetro, periférica, em lobo superior, com margens irregulares e sem calcificações. Também identificou uma escavação na lesão com uma espessura da parede de 1,8cm. A respeito do risco de câncer pode-se afirmar:

- a) Como a probabilidade de câncer é baixa, a melhor conduta é o seguimento com realização de exames radiológicos de forma seriada.
- b) Sem o conhecimento da história de tabagismo do paciente não se pode fazer nenhuma consideração sobre malignidade.

- c) Como a probabilidade de câncer é alta está indicada cirurgia após estadiamento.
- d) Como a probabilidade de câncer é intermediária há indicação de biopsia da lesão, e não há indicação de outros métodos de imagem como PET-SCAN.

27. Criança recém-nascida apresenta no berçário hérnia inguinal de grandes dimensões, sem encarceramento. A indicação cirúrgica:

- a) Deve ocorrer assim que forem afastadas outras doenças e atestado o bom estado do recém-nascido.
- b) Deve apenas ocorrer entre o terceiro e o sexto mês após o nascimento.
- c) Eletiva está correta quando não houver fechamento espontâneo da hérnia até 4 a 6 anos.
- d) Inclui a colocação de tela de polipropileno, pois esta hérnia geralmente é tipo 3a na classificação de Nyhus.

28. Paciente de 26 anos, portadora de obesidade, deseja ser submetida à cirurgia bariátrica. Seu peso é de 125 kg, e sua altura é de 1,81m.

- a) Cirurgia está indicada pois apresenta IMC maior que 50.
- b) Cirurgia está indicada se houver co-morbidades associadas.
- c) Cirurgia é contraindicada.
- d) Cirurgia está indicada se não houver co-morbidades associadas.

29. Paciente do sexo feminino com dor em hipocôndrio esquerdo é submetido a tomografia computadorizada de abdome que mostra imagem sugestiva de cistadenoma mucinoso de 15cm em cauda pancreática. Marque a alternativa correta:

- a) Constitui-se em lesão essencialmente benigna, a melhor conduta é o acompanhamento radiológico. Apenas se houver aumento progressivo de volume dever-se-á proceder a excisão da lesão.
- b) Deve-se realizar drenagem percutânea com dosagem de amilase e CEA.
- c) A melhor abordagem é a pancreatectomia corpo caudal.
- d) Deve-se proceder à biópsia percutânea da parede do cisto para afastar degeneração maligna, já que este material retirado é bastante representativo do tipo histológico da lesão, e somente indicar cirurgia no caso de confirmação de carcinoma.

30. Paciente de 35 anos apresenta hipertensão arterial de difícil controle, palpitações, sudorese profusa, cefaleia pulsátil recorrente ocasionalmente com alterações visuais, tremores de extremidades. O diagnóstico a ser considerado é:

- a) Vipoma
- b) Glicagonoma
- c) Feocromocitoma
- d) Síndrome de Cushing

31. A principal causa de febre nas primeiras 24 horas de pós-operatório é:

- a) Citocinas inflamatórias
- b) Atelectasias
- c) Infecção urinária
- d) Infecção respiratória

32. Marque a alternativa correta a respeito do refluxo vesicoureteral:

- a) Para ser prejudicial ao rim deve haver associado ao refluxo, obstrução ou infecção.
- b) Não aumenta o risco de pielonefrite.
- c) O refluxo por si só, mesmo na ausência de infecção, é prejudicial ao rim.
- d) No refluxo primário em crianças, dor abdominal é extremamente raro.

33. Paciente encontra-se em pós-operatório de ressecção de sarcoma de retroperitônio. Evolui com distensão abdominal importante, oligúria, dispnéia, taquicardia e hipotensão arterial. A pressão intra-abdominal é 25 mmHg. A conduta apropriada é:

- a) Intubação orotraqueal e noradrenalina
- b) Infusão maciça de cristaloides (30mL/kg)
- c) Descompressão abdominal
- d) Hemodiálise

34. Qual exame está indicado para confirmação do diagnóstico clínico de pneumotórax hipertensivo?

- a) Radiografia de tórax
- b) Tomografia computadorizada
- c) Toracocentese
- d) Nenhum

35. Qual dos medicamentos abaixo não deve ser suspenso no pré-operatório de colecistectomia:

- a) AAS
- b) Clopidogrel
- c) Marevan
- d) Eliquis

36. São contraindicações à nutrição enteral:

- a) Pacientes com AVE isquêmico ou hemorrágico.
- b) Pancreatite aguda grave.
- c) Pacientes em posição prona e peritoneostomia.
- d) Paciente com síndrome de compartimento abdominal.

37. São indicações absolutas para ressecção de neoplasia cística mucinosa intra ductal (IPMN), exceto:

- a) Nódulo mural vascularizado maior que 5mm.
- b) Ducto pancreático maior que 10 mm.
- c) Citologia positiva para neoplasia.
- d) Pancreatite aguda.

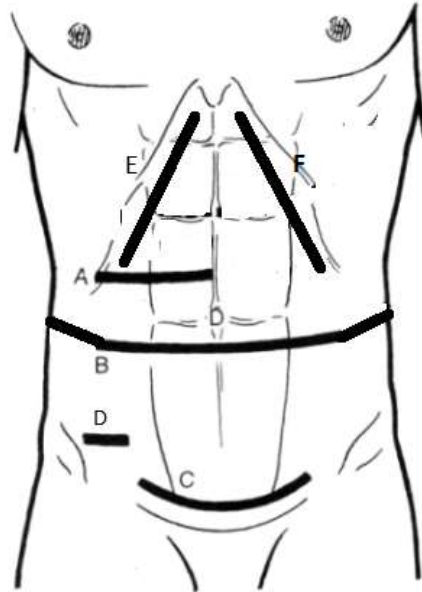
38. Paciente submetido a retossigmoidectomia e abaixamento coloretal evolui com fistula e peritonite secundária sendo reoperado e submetido a limpeza da cavidade peritoneal e cirurgia de Hartmann. No sétimo dia de pós-operatório, o paciente mantém necessidade de vasopressor, leucocitose e desvio a esquerda, elevação de PCR, dor abdominal e ventilação mecânica. A tomografia computadorizada de abdome de controle mostra pequena quantidade de liquido intraperitoneal, sem coleções ou pneumoperitoneo. A respeito do quadro pode-se afirmar, exceto:

- a) O quadro caracteriza uma peritonite primária e a necessidade de antibioticoterapia para cobertura de E. coli (infecção monomicrobiana).
- b) O quadro caracteriza uma peritonite secundária e a tomografia computadorizada é sensível e específica para contraindicar uma relaparotomia neste quadro.
- c) O quadro caracteriza uma peritonite terciária, mas a tomografia computadorizada contraindica uma nova reoperação tendo em vista a ausência de lesões.
- d) O quadro caracteriza uma peritonite terciária, a tomografia não é um bom guia para decisão clínica para indicação (ou não) e reoperação.

39. No quadro acima, em relação a cobertura antimicrobiana podemos afirmar:

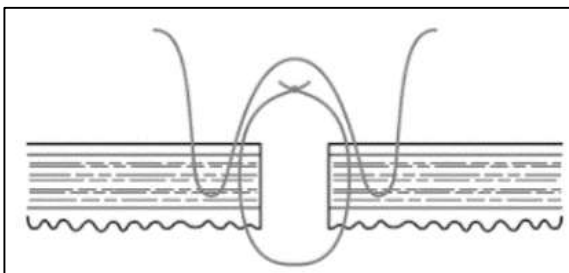
- a) Deve-se adicionar antibiótico com espectro para enterococo e cândida.
- b) O micro-organismo mais virulento é a E. coli.
- c) Não há indicação para cobertura de anaeróbios.
- d) Adicionar antibiótico para Pasteurella multocida e Capnocytophaga canis.

40. Qual o nome das incisões abaixo:



- a) E= Kocher / F=Fenger / C= Pfannenstiel
- b) A= Kocher / D= Jalaguier / F= Leclerc
- c) D= Mc Burney / B= Davis ou Babcock
- d) F= Mercedes / E= Rio Branco / A= Sprenger

41. Qual o nome da sutura em dois planos a seguir:



- a) Wolf
- b) Sultan
- c) Lembert
- d) Algower

42. Paciente com hérnia de hiato com esofagite grau C, úlceras de Cameron, refratário ao tratamento clínico com bloqueador de bomba de prótons e procinético, manometria esofageana com hipotonia de esfíncter inferior, phmetria com escore de DeMeester maior que 30 pontos, o melhor tratamento consiste em:

- a) Cirurgia de Nissen modificada.
- b) Esofagectomia distal.
- c) Colocação de prótese esofageana via endoscópica.
- d) Cirurgia de Sugiura.

43. Das doenças trombofílicas abaixo, qual apresenta maior risco de trombose venosa profunda nos pacientes a serem submetidos a cirurgia:

- a) Deficiência de antitrombina
- b) Síndrome do Anticorpo antifosfolípide
- c) Fator V de Leiden
- d) Deficiência de proteína C e S

44. Em relação aos tumores pancreáticos endócrino podemos afirmar:

- a) Os insulinomas são os tumores neuroendócrinos de pâncreas menos comuns.
- b) Os glucagonomas podem se apresentar como necrólise epidérmica.
- c) Os vipomas apresentam-se com diarreia aquosa e hipocalcemia.
- d) A presença de úlceras em locais atípicos exclui os gastrinomas.

45. Paciente apresenta hemorragia digestiva alta maciça. Endoscopia digestiva alta de urgência revelou varizes de médio calibre em esôfago médio e distal, com estigmas de sangramento recente. A hemostasia endoscópica com ligadura elástica foi tentada sem sucesso. Optou-se, então pela colocação de balão de Sengstaken-Blakemore e o paciente foi encaminhado à UTI, onde recebeu transfusão de hemoderivados, com estabilização do quadro. Após 8 horas, o balão foi retirado e o paciente voltou a apresentar sangramento ativo. No exame clínico foi notado que o paciente não apresentava quaisquer sinais de insuficiência hepatocítica (cirrose) ou sinais

semiológicos de esquistossomose hepato-esplênica. A família relatou que há um ano o paciente sofreu grave acidente automobilístico com trauma abdominal e instabilidade hemodinâmica, sendo tratado em UTI, mas sem cirurgia. Foi solicitado ultra-sonografia abdominal com doppler, que demonstrou apenas esplenomegalia leve e ascite laminar, com fluxo das veias porta e esplênica preservados. A colocação de um cateter de Swan-Ganz em artéria pulmonar mostrou insuficiência cardíaca de alto débito (sinal de Nicoladonna-Brahmann). A tomografia abdominal com contraste foi normal. Qual das hipóteses diagnósticas abaixo não pode ser excluída:

- a) Síndrome aórtico-mesentérica.
- b) Pancreatite crônica com trombose da veia esplênica.
- c) Tromboflebite migratória da veia porta (doença de Cauchois-Eppinger-Frugoni).
- d) Fístula arterio-venosa (arterioportal).

46. Paciente chega ao setor de emergência com quadro de dor intensa e de aparecimento súbito em membro inferior esquerdo associada a ausência de pulsos abaixo da fossa poplíteia, presença de palidez cutânea, hipotermia e redução da motricidade do membro acometido. O paciente tem como antecedente hipertensão arterial e fibrilação atrial. O mais importante no que diz respeito ao tratamento é:

- a) Anticoagulação com marevan.
- b) Trombolíticos por via venosa.
- c) Correção da arritmia com amiodarona.
- d) Embolectomia.

47. Em relação aos tumores de cabeça e pescoço podemos afirmar:

- a) A maioria dos tumores de glândulas salivares ocorre na parótida.
- b) Os tumores anaplásicos de tireóide exigem complementação terapêutica com iodo.
- c) Os tumores de orofaringe na sua maioria se apresentam como vegetações.
- d) Os sinais e sintomas dos tumores supraglóticos de laringe não dependem do local da neoplasia.

48. Paciente de 82 anos, cardiopata e diabética apresentou perfuração do esôfago distal próximo à transição esôfago-gástrica durante a realização de dilatação esofageana endoscópica em virtude de megaesôfago grau III. A melhor conduta é:

- a) Nutrição parenteral; antibioticoterapia; esofagostomia. A cirurgia com esofagorrafia consiste em procedimento de risco para a paciente em questão.
- b) Dieta oral zero; antibioticoterapia; laparotomia com esofagorrafia associado a funduplicatura gastrica ou reforço da sutura com peritônio ou pleura; jejunostomia para alimentar.
- c) Dieta oral zero e nutrição parenteral exclusiva.
- d) Esofagostomia cervical, drenagem torácica.

49. Paciente de 66 anos deu entrada na UTI com quadro de palidez cutânea intensa, taquicardia, taquipnéia, hipotensão arterial, dor torácica e dorsal importantes, além de hemiparesia direita e desvio de comissura labial para esquerda com rebaixamento de sensório. Monitorização cardíaca mostrou taquicardia sinusal, oximetria de pulso com 88%, pulsos radiais muito finos. Exame laboratorial mostrava hemoglobina de 6,5 g/dl e acidose metabólica. Diagnóstico provável:

- a) Infarto agudo do miocárdio.
- b) Pneumotórax hipertensivo.
- c) Tamponamento cardíaco.
- d) Aneurisma dissecante de aorta.

50. Criança de 3 meses, sexo masculino, apresenta vômitos intenso há 5 dias segundo a mãe. Os vômitos são predominantemente pós-prandiais e não contém bile, mas grumos de leite parcialmente digeridos. Apresenta-se com fontanelas deprimidas, olhos encovados, boca seca, respiração superficial. Ao exame palpa-se nódulo firme móvel, do tamanho de uma azeitona em abdome superior a direita. O diagnóstico mais provável consiste em:

- a) Atresia antral e pilórica.
- b) Pâncreas divisum.
- c) Estenose hipertrofica de piloro.
- d) Imperfuração anal.